

## Operative Korrektur von Lippen- und Zungenbändern

Nach Beratung durch Ihren behandelnden Zahnarzt oder Kieferorthopäden kann es zur Entscheidung kommen, dass Lippen- oder Zungenbänder operativ entfernt oder versetzt werden sollten. Am häufigsten betrifft dies das Lippenband im Oberkiefer (Frenulum labii superioris) oder im Unterkiefer (Frenulum labii inferioris) sowie in seltenen Fällen auch das Zungenband (Frenulum linguae). Die Lippenbänder liegen meist mittig an der Ober- und Unterlippen-Innenseite und verbinden die Lippe mit dem zahntragenden Ober- und Unterkieferknochen. Das Zungenbändchen liegt zentral unter der Zunge und verbindet diese mit dem Unterkieferknochen.

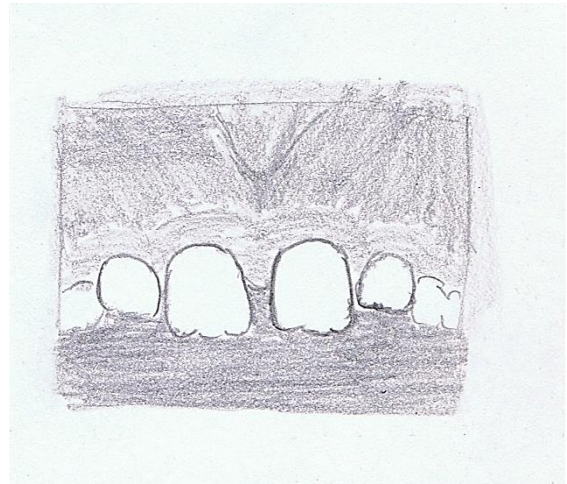
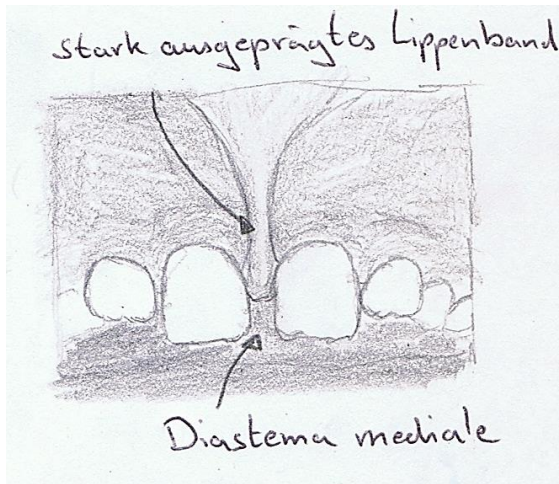
### Erläuterung der Problematik:

Wenn das Lippenbändchen im Oberkiefer zu stark ausgeprägt ist, kann sich eine Lücke zwischen den beiden Frontzähnen bilden, die trotz kieferorthopädischer Behandlung nicht zu schließen ist. Diese Lücke nennt man „Diastema mediale“.

Des Weiteren können hoch ansetzende Bänder (nahe an der Zahnkrone) dazu führen, dass sich das Zahnfleisch zurückbildet und man an den Zähnen vereinzelt Rezessionen (freiliegende Zahnhälse durch Rückgang des Zahnfleisches) erkennen kann.

Bei zahnlosem Kiefer können stark ausgeprägte Bänder im Unter- wie auch im Oberkiefer den Sitz der Prothese verschlechtern.

Bei einem zu kurzen Zungenbändchen kann bereits im Säuglingsalter das Saugen, Trinken und Schlucken beeinträchtigt sein. Später kann es zu Schwierigkeiten bei der Sprachentwicklung kommen, wie auch zur Mundatmung und zu pathologischen Veränderungen der Zahnbögen sowie Zahnfehlstellungen.



„Deutliches Lippenband das zu einem Diastema mediale führt. Nach Entfernung des Bandes kann es zum Lückenschluss im Oberkieferfrontzahnbereich kommen.“

### Therapieempfehlung:

Kriterien die für die Entfernung des Lippen- oder Zungenbandes sprechen:

- Bei freiliegenden Zahnhälsen verursacht durch ein hoch ansetzendes Lippenband. In diesen Fällen wird häufig empfohlen die Therapie mit einem Zahnfleisch- oder Gingivatransplantat zu kombinieren, um den Defekt zu beheben.
- Störendes Diastema mediale im Oberkiefer bei stark ausgeprägtem Lippenband nach Durchbruch aller bleibenden Zähne (ab dem 12. Lebensjahr).
- Schlechter Halt einer Totalprothese durch störende Lippenbänder.
- Gestörtes Schluckmuster oder Probleme bei der Sprachentwicklung durch ein zu kurzes Zungenbändchen.

### Vorgehen bei der operativen Entfernung des Lippen- oder Zungenbands:

Im Regelfall wird die Behandlung ambulant in örtlicher Betäubung durchgeführt. Eine Behandlung unter Vollnarkose oder unter beruhigenden und angstlösenden Medikamenten kann sinnvoll sein bei unkooperativen oder ängstlichen Patienten oder wenn weitere Behandlungsmaßnahmen kombiniert werden sollen.

Stellt sich das Bändchen als zu kurz dar, kann dieses durch eine spezielle Schnitttechnik verlängert oder entfernt werden. Es reicht ein kleiner Schnitt aus um das Bändchen zu versetzen oder zu entfernen. Durch kleine, selbstauflösende Nähte zur Adaptation des Gewebes wird verhindert, dass das Bändchen erneut an der ursprünglichen Position festwächst.

### Risiken bei der operativen Entfernung oder Korrektur von Lippen- oder Zungenbandes:

In seltenen Fällen kann es zu kleineren Nachblutungen, Wundinfektionen und leichter Schwellung kommen. Darüber hinaus kann es im Zuge der Wundheilung zu einer kleinen Narbenbildung kommen.